



# Instuderingsfrågor inför kunskapsprov i Internmedicin (gamla skrivningsfrågor) MED FACIT

Kunskapsprov arrangeras av **Svensk Internmedicinsk Förening, SIM, [www.sim.nu](http://www.sim.nu)**

## Instruktioner från tidigare Kunskapsprov:

Kunskapsprovet består av c:a 75 fristående frågor (ev. med följdfrågor) med fyra (4) svarsalternativ per fråga (A-D) där ett av dessa alternativ är tänkt att vara det rätta svaret. Ringa in ditt alternativ, ange ENDAST ett svar per fråga, om fler svar anges eller svaret är otydlig ges 0 poäng.

Endast betygen godkänt eller underkänt anges.

Styrelsen i SIM kommer att ange hur många poäng som krävs för godkänt resultat efter att skrivningen genomförs

Frågorna hänger sinsemellan inte ihop, utom där det specifikt anges.

Frågorna täcker alla delar av internmedicinen.

Provet är tänkt att genomföras efter minst 4 års tjänstgöring som ST-läkare i internmedicin och kan upprepas vid flertal tillfällen.

Provet skall göras enskilt, avskilt och utan hjälpmedel. Beräknad tidsåtgång är c:a 3 tim.

Skrivningen och svaren får inte kopieras, ej heller spridas till andra personer.

Ett godkänt resultat av skrivningen renderar diplom och brosch/skylt med texten "Specialistläkare Internmedicin" från Svensk internmedicinsk Förening (SIM).

Broschen kan endast fås av de som uppvisar intyg på godkänd specialistkompetens i internmedicin utfärdad av Socialstyrelsen, antingen direkt eller i efterhand. De ST-läkare som blir godkända kan i efterhand, när de är specialister, kostnadsfritt ansöka om broschen

Godkänt resultat på skrivningen bör kunna användas som merit vid ansökan om specialistbevis i internmedicin och/eller vid ansökan av tjänst som specialistläkare.

Lycka till!

**/ Styrelsen för Svensk Internmedicinsk Förening**

## Förklaringar av i skrivningen förekommande förkortningar:

AF	Andningsfrekvens
AV	Atrio-Ventrikulärt (block)
Bi-PAP	Bilevel positive airway pressure
BMI	Body Mass Index
CRP	C reaktivt protein, mg/L
CPAP	Continuous Positive Airway Pressure
DIP, PIP	Distala resp Proximala Interfalangealleder
DT	Datortomografi
eGFR	estimated Glomerular Filtration Rate, mL/min
EPAP, IPAP	Expiratory resp Inspiratory Positive Airway Pressure
GLP1	Glucagon-like peptide 1
NIV	Non invasive ventilation
NSAID	Non-steroidal antiinflammatory drugs
LMH	Låg Molekylärt Heparin
LDL	Low-Density Lipo Proteins
LP	Lumbalpunktion
LPT	Lagen om psykiatrisk tvångsvård
PK	Protrombinkomplex, mätt i INR
pt	patient/patienten
SR	Sinusrytm (EKG) eller sänkingsreaktion
WPW	Wolff-Parkinson-White's Syndrom



## SVENSK INTERNMEDICINSK FÖRENING

### Instuderingsfrågor, från äldre skrivningar

**Fråga 1.** Vid misstanke om akut Wernicke-Korsakoff´s syndrom (akut Wernicke-encefalopati) rekommenderas akut behandling med, ja vad då och på vilket sätt bör behandlingen ges?

- A. cyanokobalamin, parenteralt
- B. bensodiazepiner, t ex diazepam parenteralt
- C. multivitaminpreparat i högdos peroralt
- D. tiamin, parenteralt RÄTT SVAR**

**Fråga 2.** Vid vilket tillstånd ses vanligtvis ingen M-komponent i s-proteinundersökning

- A. Lymfom
- B. MGUS
- C. Kronisk myeloisk leukemi RÄTT SVAR**
- D. Myelom

**Fråga 3.** 30-årig kvinna insjuknar plötsligt med svår huvudvärk i hela huvudet. Patient är påtagligt smärtpåverkad. Tendens till nackstelhet. Lätt svaghet i vänster arm. Akut DT hjärna är normal. Vilken av följande är mest korrekt handläggning?

- A. Analgetika och sjukskrivning 2 veckor, recept Citodon
- B. Akut MR angiografi
- C. Lumbalpunktion RÄTT SVAR**
- D. Lägg in för observation

**Fråga 4.** Din patient är en tidigare frisk 46-årig man som nyligen slutat röka, och nu insjuknat med flera månaders besvär av blodiga slemtillblandade diarréer.

Avföringsodlingar är negativa. Utifrån kliniska bilden misstänker du nu i första hand

- A. Irritable Bowel Syndrom
- B. Mikroskopisk kolit
- C. Inflammatorisk tarmsjukdom RÄTT SVAR**
- D. Rektalcancer

**Fråga 5.** Vilket påstående om Latent Autoimmune Diabetes of Adulthood (LADA) är korrekt?

- A. Det enda som skiljer LADA från typ 1 diabetes är att det debuterar i vuxen ålder
- B. Vid LADA ses en absolut insulinbrist men till skillnad från typ 1 diabetes är denna inte orsakad av autoimmunitet
- C. Vid LADA utvecklas under första åren insulinbrist men dessa patienter klarar sig ofta initialt med enbart tablettbehandling RÄTT SVAR**
- D. Risken att drabbas av ketoacidosis är lika liten vid LADA som vid typ 2 diabetes

**Fråga 6.** 80-årig ensamboende man införs till akutmottagningen av anhöriga efter en veckas influensa med hög feber, allmänpåverkan och avtagande urinproduktion. Blodtryck 90/60, kreatinin 650  $\mu\text{mol/L}$ , urinsticka visar lätt-måttlig proteinuri. Bladder-scan visar 270 ml. Vad är mest troligt?

- A. Akut glomerulonefrit
- B. Postrenal njursvikt
- C. Prerenal njursvikt RÄTT SVAR**
- D. Interstitiell nefrit

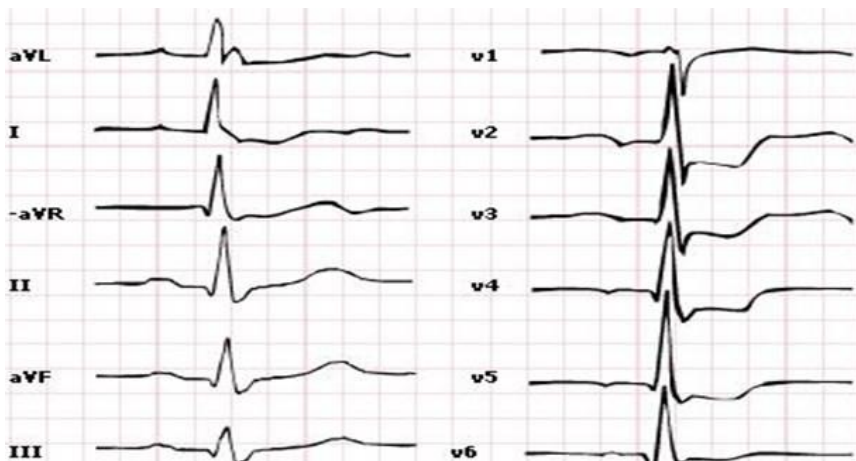
**Fråga 7.** Vid vilken sjukdom är den typiska symptomtriaden erythema nodosum, artrit och hiluslymfom?

- A. Lymfom
- B. Tuberkulos
- C. Sarkoidos RÄTT SVAR**
- D. Lungcancer

**Fråga 8.** Hur värderas blodtrycket i nedre extremiteterna hos patient med icke-komprimerbara kärl?

- A. Genom mätning av tåtryck RÄTT SVAR**
- B. Genom mätning av hudtemperatur
- C. Mätning av armbloodtrycket som sedan reduceras med 30 mmHg
- D. Mätning av armbloodtrycket som sedan reduceras med 30 %

**Fråga 9.** Vilket område är infarcerat?



- A. Anterolaterala delar
- B. Inferiora delar
- C. Posteriora delar RÄTT SVAR**
- D. Anteroseptala delar



## SVENSK INTERNMEDICINSK FÖRENING

### Instuderingsfrågor, från äldre skrivningar

**Fråga 10.** En medelålders man inkommer akut efter svimning. Han har hjärtsvikt och angina pectoris som försämrats på sistone. Du noterar ett systoliskt blåsljud över I2 dx och funderar på orsak, vilken är sannolik?

- A. Aortastenosis RÄTT SVAR**
- B. Aortainsufficiens
- C. Mitralisstenos
- D. Mitralisinsufficiens

**Fråga 11.** En patient ligger inne på vårdavdelning pga. bilateral pneumoni. Han har behandlats med i.v tazobactam/piperacillin under 3 dygn men försämras med högre feber och takypné samt stigande CRP. Vilket antibiotikum vill du lägga till på misstanken om atypisk pneumoni?

- A. Makrolid RÄTT SVAR**
- B. Vancomycin
- C. Aminoglykosid
- D. Dalacin

**FRÅGA 12.** Vad visar denna blodgas?

pO <sub>2</sub>	pCO <sub>2</sub>	pH	BE
7,4	7,2	7,25	+3

- A. Metabol acidosis med respiratorisk kompensation
- B. Respiratorisk insufficiens med hypoxi kombinerat med metabol acidosis
- C. Metabol acidosis utan respiratorisk kompensation
- D. Respiratorisk insuff med ej kompenserad respiratorisk acidosis RÄTT SVAR**

**FRÅGA 13.** Vilket av följande fynd är typiskt för Cushings syndrom?

- A. Hypotoni
- B. Myxödem
- C. Tunnt hud RÄTT SVAR**
- D. Pigmentering i handflatorna

**FRÅGA 14.** Vilka är de viktigaste riskfaktorerna för tromboembolism vid förmaksflimmer

- A. Ålder >75 år, diabetes, tidigare stroke, hypertoni, hjärtsvikt RÄTT SVAR**
- B. Ålder >65 år, kranskärslsjukdom, tidigare stroke, hypertoni, hjärtsvikt
- C. Ålder >75 år, DM, tidigare stroke, tyreotoxikos, hjärtsvikt
- D. Ålder >75 år, DM, tidigare stroke, kvinnligt kön, hjärtsvikt

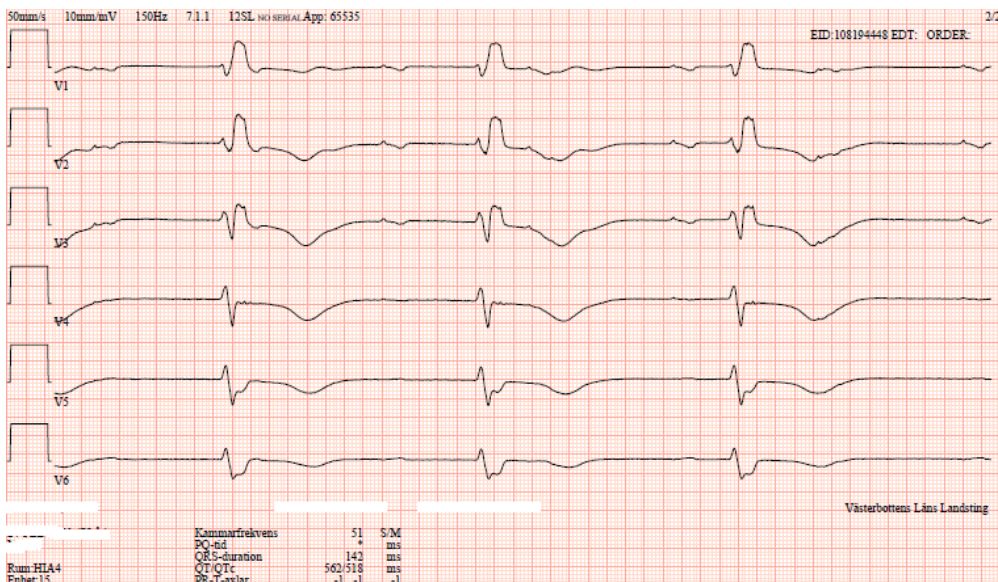
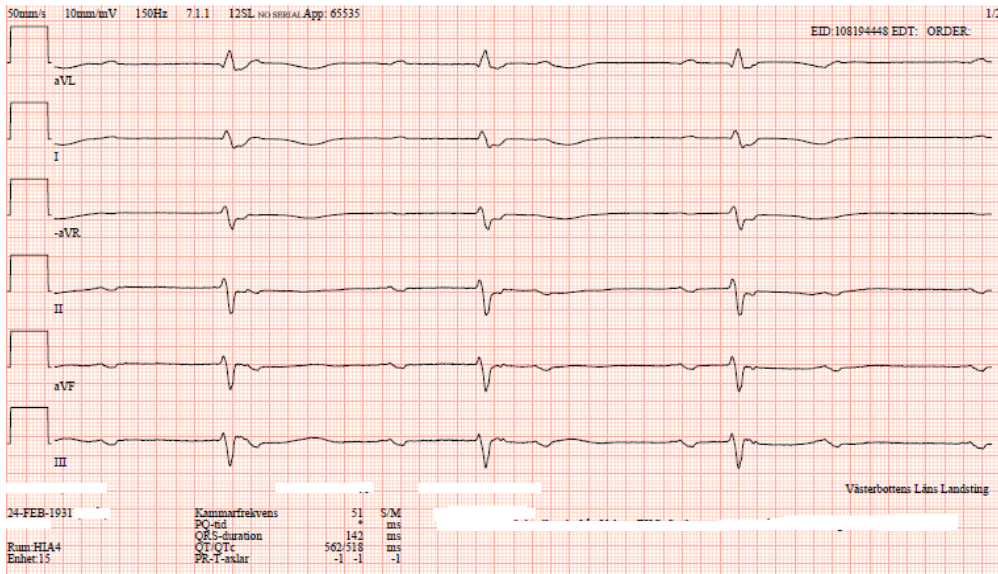
**FRÅGA 15.** Vid Amyotrofisk Lateral Skleros (ALS) ses hos patienten ofta fascikulationer vilket för tankarna mot korrekt diagnos. För att bekräfta diagnosen behövs ofta dock ytterligare undersökning.

Vilken av följande undersökningar ligger till grund för diagnosen ALS?

- A. Neurografi (ENeG) med repetitiv nervstimulering
- B. Elektromyografi (EMG) RÄTT SVAR**
- C. Magnetkameraundersökning (MR) av ryggmärgen med diffusionssekvenser
- D. Biopsi av nervus Suralis för mikroskopisk bedömning

**FRÅGA 16.** En 75 årig man med hjärtsvikt söker pga. återkommande episoder med svimning och kramper. Opåverkad vid inkomst. Vad visar EKG?

- A. AV block II typ II
- B. AV block II typ I
- C. AV block III RÄTT SVAR**
- D. Sinusrytm med AV block I





## SVENSK INTERNMEDICINSK FÖRENING

### Instuderingsfrågor, från äldre skrivningar

**FRÅGA 17.** Anna är 42 år gammal. Hon har mastektomerats på grund av bröstcancer. Hon är nu inne på sin 4:e vecka av adjuvant cytostatikabehandling. Den senaste kuren gavs för 5 dagar sedan. Inatt fick hon feber 38,8°C och söker därför idag på akuten. Hon mår relativt bra och har inga specifika symtom förutom febern. Lab: Hb 100 g/L, LPK 0,5 x10<sup>9</sup> TPK 100 x10<sup>9</sup>. CRP 30 mg/L. Vilken handläggning är mest adekvat?

- A. Du rundodlar och lungröntgar. Då CRP endast är 30, lungröntgen ua och allmäntillståndet gott får Anna åka hem och uppmanas ringa onkologmottagningen för vidare uppföljning.
- B. Du rundodlar och sätter redan på medicinakuten in piperacillin/tazobactam i.v. dos 4g x 3. Anna läggs in på med.klin då onk har fullt. RÄTT SVAR**
- C. Då CRP endast är 30 och Anna är opåverkad rundodlas hon på akuten och läggs sedan in för observation med möjlighet att säkra bättre odlingar om hon temperar upp. Antibiotika avstås initialt.
- D. Du rundodlar och ordinerar redan på akuten Inj Vancomycin 1g x 3. Anna läggs in på medicinavdelning då onkologen har fullbelagt.

**FRÅGA 18.** Vilken är de typiska ledmanifestationerna vid reaktiv artrit?

- A. Asymmetrisk oligoartrit, framförallt i nedre extremiteter RÄTT SVAR**
- B. Symmetrisk polyartrit i små leder
- C. Enstaka DIP-ledsartriter
- D. Artrit i axelleder

**FRÅGA 19.** Vilket påstående om ascites vid alkoholrelaterad leversjukdom är felaktigt

- A. Vid förekomst av ascites föreligger det ett sänkt albumin i blodet
- B. Vid förekomst av ascites föreligger portal hypertension
- C. Vid spontan bakteriell ascites kommer bakterierna från huden RÄTT SVAR**
- D. Det är högre risk för blödning från varicer vid spänd ascitesbuk

**FRÅGA 20.** Vilket av följande alternativ är rätt gällande kollegor som får fatta kvarhållningsbeslut respektive intagningsbeslut enl. LPT (Lag om Psykiatrisk Tvångsvård).

- A. Vikarierande ul på med.klin. resp. chefs-öl inom psykiatri. RÄTT SVAR**
- B. Legitimerad läkare på psykiatrisk klinik resp. specialistläkare inom internmedicin.
- C. Vikarierande underläkare inom psykiatri får ensam ta dessa beslut.
- D. Legitimerad läkare inom psykiatrin får ensam ta dessa beslut.